Duplicate
Lane Medical Library

Aus der Chirurgischen Universitäts-Klinik Hamburg
(Direktor: Prof. Dr. *Sudeck*).

Beiträge zur Kenntnis verschiedener Erscheinungsformen der Osteodystrophia fibrosa

mit besonderer Berücksichtigung der Therapie.

Sieben Fälle aus der Chirurgischen Universitäts-Klinik Hamburg.

Inaugural-Dissertation

zur Erlangung der medizinischen Doktorwürde
an der Universität zu Hamburg

vorgelegt von

Siegfried Atmer
Altona
Volontärarzt an der IV. Med. Klinik
des Allgemeinen Krankenhauses Eppendorf.

1931
Buchdruckerei Fritz & Rappert, Ochsenfurt a. Main.

Referent: Professor Dr. Sudeck.

Inhaltsübersicht.

Die praktische Bedeutung der Osteodystrophia fibrosa 5

Mitteilung der beobachteten Fälle . . . . . 6—24

Therapie der Osteodystrophia deformans 25

Differentialdiagnose zwischen O. f. localisata und Sarkom . . . 26

Schwierigkeiten der histologischen Beurteilung 26

Spontane Ausheilung der O. f. loc. 27

Therapie der O. f. loc. 27

1. Excochleation 27

2. Gipsplombe 28

3. Implantation eines Knochenspanes 28

Sarkombildung bei O. f. localisata 29

Strahlentherapie 30

O. f. generalisata und Epithelkörperchen 30

Exstirpation von Epithelkörperchentumoren 31

Spontane Ausheilung der O. f. generalisata 33

Zusammenfassung 33

Literaturverzeichnis 34

In der medizinischen Literatur nehmen in den letzten Jahren die Besprechungen der Osteodystrophia fibrosa (O. f.) einen relativ großen und ständig wachsenden Raum ein. Es muß dies umsomehr auffällig erscheinen, als die O. f. unter den chirurgischen Erkrankungen des Knochensystems zu den verhältnismäßig seltenen zu zählen ist. Der Gründe für das Interesse, das diese von *v. Recklinghausen* als Ostitis fibrosa bezeichnete und von ihm zuerst näher beschriebene Krankheit bei Pathologen und Chirurgen findet, sind mehrere; neben der noch immer umstrittenen Aetiologie und Pathogenese, deren eindeutige Aufklärung zweifellos von großem wissenschaftlichem Werte sein würde, bewegen insbesondere den Chirurgen die Fragen der Differentialdiagnose, der zweckmäßigen Therapie und der Prognose sehr lebhaft. Diese Punkte bedürfen wegen ihrer praktischen Bedeutung noch dringender der Aufklärung, als die Frage nach der kausalen Genese, obschon nicht zu leugnen ist, daß deren klare Erkennung wohl auch die Therapie auf den richtigen, zum erstrebten Ziele führenden Weg leiten würde. Jedenfalls ist bei dem heutigen Stand unseres Wissens der Chirurg gezwungen, seinen therapeutischen Maßnahmen und prognostischen Erwägungen fast ausschließlich die bisher bei der Erkrankung gemachten praktischen Erfahrungen zugrunde zu legen. Die Auswertung dieser Erfahrung stößt jedoch insofern auf Schwierigkeiten, als die Ansichten der Autoren in vielen Punkten nicht unerheblich differieren; es soll hier nur erinnert werden an die Möglichkeit der sarkomatösen Entartung der O. f., die von einigen unzweideutig bejaht, von anderen bestritten wird, oder an die Auffassung, der überstürzte Knochenumbau sei die Folge einer Dysfunktion der Epithelkörperchen, zwei Momente, die gerade in letzter Zeit wieder viel erörtert wurden und die beide von großer praktischer Bedeutung sind. *Mandl* und *Gold* veröffentlichten Fälle von generalisierter O. f., bei denen Epithelkörpertumoren mit Sicherheit nachgewiesen wurden; deren Entfernung brachte eine schlagartige Besserung. Auch experimentell konnte vor kurzem der Beweis für einen Zusammenhang zwischen Epithelkörperchenfunktion und krankhaften Veränderungen am Knochen im Sinne einer O. f. generalisata erbracht werden. Viel weniger geklärt ist die Ätiologie der lokalisierten Form und der O. deformans Paget, mit deren Entstehung noch die verschiedensten Momente in ursächliche Beziehung gebracht werden. Entwicklungsstörungen, Trauma, Markblutungen, Über- oder Unterfunktion verschiedener innersekretorischer Drüsen und anderes

mehr sind als Urheber dieser Erkrankungen angeschuldigt worden. Nicht ganz so divergierend sind die Ansichten der Autoren über die einzuschlagende Therapie; hier haben sich in den letzten Jahren einige bestimmte Methoden herauskristallisiert und festen Fuß gefaßt. Immerhin bleiben auch auf diesem Gebiet noch genug Fragen offen, und bei der relativen Seltenheit der O. f. — sowohl der lokalisierten als auch besonders der generalisierten — ist mit deren völliger Lösung in absehbarer Zeit wohl kaum zu rechnen. Umsomehr erscheint es berechtigt, die beobachteten Fälle der wissenschaftlichen Auswertung zugänglich zu machen. Die im Folgenden behandelten sieben Fälle bieten in einigen Punkten Bemerkenswertes; für ihre Überlassung spreche ich auch an dieser Stelle Herrn Prof. *Sudeck* meinen Dank aus.

Fall 1: F. M., 15 Jahre alt.

Patient machte als Kind Masern und eine Appendicitis durch, ferner hatte er ein halbes Jahr vor der jetzigen Erkrankung einen Abzeß und ein Ekzem am rechten Bein. Jetzt zog er sich beim Fußballspielen durch Fall eine Fraktur des linken Oberarmes zu und sucht deshalb am 12. März 1927 das Krankenhaus auf.

Befund: Innere Organe o. B. Der Lokalbefund zeigt eine deutlich krepitierende, auffallend wenig schmerzhafte Fraktur dicht unterhalb des Collum chirurgicum. Der Röntgenbefund (vgl. Abb. 1) ergibt: Spontanfraktur im Collum chirurgicum. Im proximalen Humerusdrittel findet sich eine kleinapfelgroße, umschriebene, cystenartige Zerstörung der Struktur, die die Kortikalis in diesem Bereich verdünnt und den Einbruch veranlaßt hat. Die übrige Humerusstruktur ist arm an Zeichnung, jedoch frei von umschriebenen Veränderungen. Sehr suspekt auf Tumor, resp. Ostitis fibrosa cystica. Die in Anbetracht dieses Ergebnisses sofort vorgenommene Röntgenkontrolle des übrigen Skeletts ergibt, daß sich keine nachweisbaren Zeichen einer generalisierten O. f. erkennen lassen. Die Differentialdiagnose zwischen O. f. und Tumor läßt sich mit Sicherheit nicht entscheiden. Es wird eine Resektiom der erkrankten Stelle beschlossen und am 25. März in Lachgas-Äthernarkose ausgeführt (Prof. *Sudeck*). Schnitt über den M. deltoideus, Abschieben des M. deltoideus und M. pectoralis major. Der Ansatz des M. subscapularis wird vom Humerus abgetragen. Der in Frage kommende Humerusteil hat an der Bruchstelle bereits etwas Callus gebildet. Der Prozeß macht makroskopisch nicht den Eindruck eines malignen Tumors; besonders die im Mark anzutreffende Höhlenbildung läßt sehr auf einen Prozeß im Sinne einer O. f. schließen. Es wird der erkrankte Humerusteil in 5,5 cm Länge reseziert und die Markhöhle des proximalen Teiles, in der noch die charakteristische Cystenbildung erkennbar ist, wird mit dem scharfen Löffel ausgekratzt. Ein aus der linken Fibula mit dem Periost entnommener 8 cm langer Knochenspan wird mittels Bolzung in die Resektionsstelle transplantiert. Nachdem der M. subscapularis am Periost durch einige Catgutnähte befestigt und das Wundbett mit Rivanol

gespült ist, wird die Wunde primär geschlossen und der Arm mittels Schiene und Gipsverband in Abduktion und horizontaler Lage fixiert.

Am 6. April, also zwölf Tage nach der Operation, zeigt das Röntgenbild (Abb. 2) „eine winklige axiale Abweichung des Kopfes gegenüber dem Implantat". Deshalb wird der Arm in Adduktion gebracht und vier Tage später ist laut Röntgenbefund eine ideale Stellung der Humerus-Span-Verbindung erzielt. Nach weiteren 14 Tagen ist röntgenologisch deutlich periostaler, von den Resektionsenden nach dem Implantat hinstrebender

Abb. 1

Callus zu erkennen; die Stellung ist gut. Die Wundheilung ist weiterhin störungsfrei, und am 27. Mai zeigt das Röntgenbild am proximalen und distalen Schaftabschnitt des Humerus breite periostale Callusbildung, die aber ungleich stark kalkhaltig ist. An den eigentlichen Resektionsflächen und am Implantat selber ist jedoch keine Callusbildung nachweisbar. Die Funktion ist gut, und der Patient wird am 4. Juni gebessert in ambulante Behandlung entlassen, die noch etwa ein Vierteljahr durchgeführt wurde. Der Patient nahm seine Arbeit wieder auf, bis er nach vier Monaten abermals zu Fall kam und eine Refraktur eintrat.

Wie die Röntgenuntersuchung zeigte, war das implantierte Knochenstück völlig in den peripheren Schaftabschnitt eingeheilt und transformiert; am Übergang fand sich eine schmalere Stelle. Am oberen Abschnitt des Implantats hatte eine Refraktur stattgefunden, die zu einer winkligen Abknickung des Schaftes geführt hat. Es finden sich Anzeichen für eine — wenn auch geringe — beginnende Callusbildung. Zunächst wird der Arm unter Korrektur der Dislokation auf Schiene gelagert und unter Verabreichung von Vigantol und Calzan versucht, eine Frakturheilung zu er-

Abb. 2

reichen. Nach sechs Wochen besteht jedoch immer noch eine abnorme Beweglichkeit zwischen Humeruskopf und Implantat und eine etwas später vorgenommene Röntgenkontrolle zeigt eine beträchtliche Verschiebung des Schaftfragmentes nach außen oben, sodaß dadurch der Humerus stark geknickt ist. Der Humerushals ist aufgelockert, atrophisch. Der implantierte Span ist fast völlig mit dem Schaft konsolidiert und läßt strukturelle Transformation und gleichmäßigen Übergang der Konturen erkennen, ohne daß die distale Implantationsstelle sich noch als Unterbrechung markiert. Es besteht also keinerlei Heilungstendenz der Refraktur, sodaß eine

Operation beschlossen wird. In Äthernarkose wird nach Schnitt im Bereich der alten Narbe die Pseudarthrose im Gesunden reseziert, das Humerusfragment ohne Periost in den Kopf eingekeilt und das Periost vernäht, ferner wird eine Knochennaht angelegt. Der Oberarm wird dann horizontal auf Schiene gelagert. Infolge der Muskelverkürzung entsteht in den nächsten Tagen im Operationsbereich eine starke Weichteilschwellung, die aber nach einiger Zeit zurückgeht. Die Röntgenkontrolle nach fünf Tagen zeigt den distalen Schaftteil so in den proximalen hineinragend, daß eine

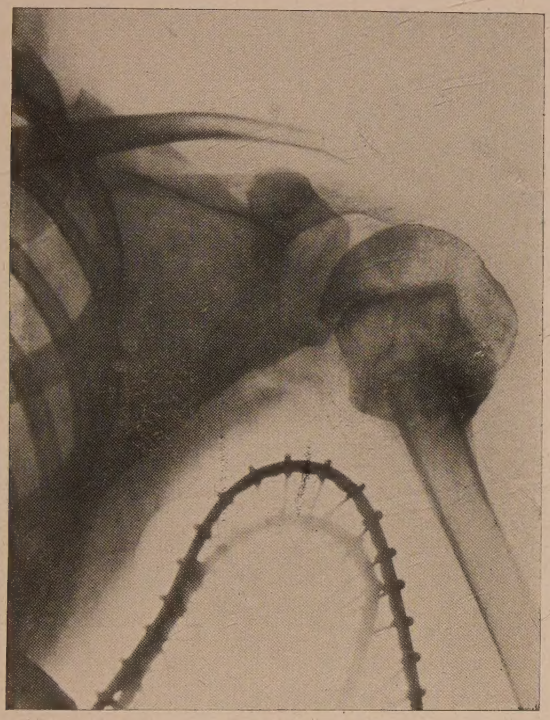

Abb. 3

gute Geradrichtung des Humerus vorhanden ist. Drei Wochen später hat, wie die Röntgenuntersuchung ergibt, eine gute periostale Callusbildung eingesetzt, die vom proximalen Resektionsende auf den Schaft übergreift (Abb. 3). Immerhin ist noch nach fünf Wochen die Einpflanzungsstelle nicht ganz fest; doch hat nach etwa sieben Wochen eine gute Konsolidierung stattgefunden. Nach weiteren vier Wochen kann die Schiene abgenommen und mit Bewegungsübungen begonnen werden, und vier Monate nach der Operation wird der Patient in ambulante Behandlung (Pendeln) entlassen. Er kann jetzt den Arm nach allen Richtungen frei bewegen, doch besteht eine nicht unerhebliche Verkürzung.

Nach etwa einem Jahr ergibt eine Nachuntersuchung volle aktive Beweglichkeit des ganzen linken Armes; die rohe Kraft ist gegen rechts nicht nachweisbar schwächer. Der linke Oberarm ist 14 cm kürzer als der rechte.

Abb. 4 zeigt den Zustand etwa 1¼ Jahr nach der zweiten Operation. Patient gibt an, daß er in seiner Tätigkeit als Friseur völlig unbehindert ist.

Zweifellos wäre in diesem Falle die jetzt bestehende Verkürzung vermieden und ein noch besseres Endresultat erreicht worden, wenn nicht durch das zweite Trauma eine Refraktur des bis dahin gut eingeheilten und transformierten Knochenspanes stattgefunden hätte.

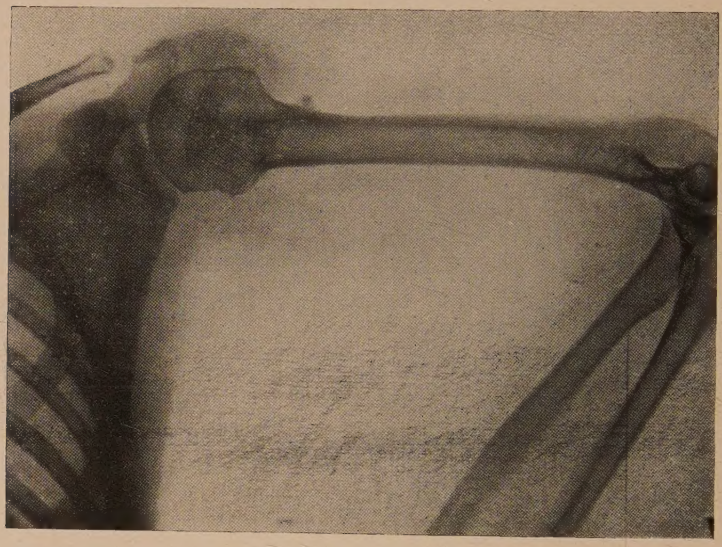

Abb. 4

Fall 2: L. P., 18 Jahre alt.

Patient litt als Kind an Polypen, die entfernt wurden. 1½ Jahre vor der jetzigen Erkrankung sprang er mit der rechten Ferse auf einen Stein auf und bekam in der folgenden Nacht Schmerzen im rechten Knie, die sich in den folgenden Nächten wiederholten, während er tagsüber beschwerdefrei war. ¾ Jahre später hinkte er mit dem rechten Bein, hatte jedoch tags wieder wenig Beschwerden, während nachts und kurz nach dem Aufstehen Schmerzen auftraten. Schwellungen und Temperatursteigerung wurden nicht beobachtet. Die Klagen des Patienten wurden auf Pedes plani zurückgeführt und entsprechend behandelt, ohne Erfolg; die ziemlich starken Schmerzen im rechten Knie blieben bestehen. Etwa 1 Jahr vor der Aufnahme wurde ferner das Vorliegen einer Lues festgestellt; die Infektion soll damals erst drei Wochen vorher erfolgt sein.

Status bei Aufnahme (9. Januar 1929): Großer, kräftiger junger Mann. An den inneren Organen kein krankhafter Befund. Das rechte Bein ist in sämtlichen Gelenken frei und schmerzlos beweglich; in der Gegend des rechten Trochanter minor findet sich eine etwa faustgroße, harte, druckempfindliche Geschwulst. Das rechte Bein wird beim Gehen deutlich geschont. — Die Wassermannsche Reaktion ist stark positiv. Der Röntgenbefund vom 4. Januar 1928 (A.O.K. Vertrauensarztstelle) ergibt: Das proximale Femurende unterhalb des Trochanter major ist kolbig verdickt, die Knochenstruktur erscheint dort unscharf verwaschen, an der Innenseite Aufhellungsherde. Die Innenseite in der Gegend des Trochanter minor ist ausgefranst und angenagt. Diagnose: entzündlicher Knochenprozeß in der Gegend des Trochanter minor (Tbc.? Osteomyelitis?).

Der im Krankenhaus am 9. Januar erhobene Röntgenbefund lautet: Kontur des rechten Hüftgelenkes etwas verwaschen, sonst von normalem Verlauf. Die Gegend des Trochanter minor ist mächtig durch kortikale und periostitische Auftreibung verdickt, die Konturen gewuchert, abgehoben, aufgerauht, stellenweise unterbrochen. Die Struktur ist im ganzen nach dem Innern des Knochens hin verdichtet, nach außen aufgelockert, herdartig eingeschmolzen; am oberen Rande nach dem Schenkelhals zu anscheinend ein größerer Sequester. Diagnose: Osteomyelitis femuris ad troch. min. — Auffallend und dem Bilde eines doch ziemlich großen osteomyelitischen Herdes nicht entsprechend ist einerseits die völlig normale Körpertemperatur und andererseits die niedrige Leukocytenzahl von 6400. In Anbetracht des dreifach positiven Wa. wird daher auch die Möglichkeit einer spezifischen lokalisierten Affektion (Gumma) in Betracht gezogen und zunächst eine konservative Therapie in Form einer Schmierkur mit gleichzeitiger Verabreichung von Jodkali eingeleitet. Eine etwa sechs Wochen später vorgenommene Röntgenkontrolle zeigt jedoch: mächtig zunehmende Auftreibung des Trochanter minor mit einer Verdichtungszone ziemlich scharf gegen den Femurschaft abschließend. Zentraler Auflockerungsherd, anscheinend mit Sequesterbildung (Abb. 5).

Die erhebliche Größenzunahme des Herdes und die offensichtliche Erfolglosigkeit der antiluetischen Behandlung läßt demnach jetzt ein operatives Vorgehen geboten erscheinen, und es wird am 3. März die Operation (Prof. *Brütt)* in Äthernarkose vorgenommen. In Vermutung eines chronischen osteomyelitischen Herdes in der Gegend des Trochanter minor wird an der Innenseite des Oberschenkels nach maximaler Abduktion und Außenrotation mit breiter Incision eingegangen. Unterbindung und Durchtrennung der Vena saphena. Über dem Trochanter minor ist das Gewebe ödematös geschwollen. Nach Freilegung des Knochens stößt man auf eine zwei Daumenkuppen große Höhle. Mit dem scharfen Löffel erfolgt Entfernung eines weichen Tumors in toto von etwa Kleinwalnußgröße. Ausgiebige Tamponade. Die Wunde wird verschlossen, der Tampon in der Mitte herausgeleitet. Nachdem die Wunde längere Zeit ziemlich stark sezerniert hat, ist sie etwa vier Wochen nach der Operation geschlossen. Das rechte Bein ist passiv und aktiv gut beweglich, der Röntgenbefund

(Abb. 6) zeigt eine kräftige Knochenwucherung, die ihre Ausläufer weit in die Weichteile schickt. Die lakunäre Auflockerung (ehemalige Cyste) ist noch zu erkennen. Am 7. April wird der Patient mit vier Wochen Schonung entlassen. — Die bei der Operation gestellte klinische Diagnose „Ostitis fibrosa" wurde durch die histologische Untersuchung (Professor *Fahr)* bestätigt.

Etwa 1½ Jahre später teilte Patient auf Anfrage mit, daß er völlig beschwerdefrei sei, Sport betreibe und längere Marschtouren ohne jede Anstrengung mache.

Abb. 5

Abb. 6

Dieser Fall zeigt einmal, wie schwierig es sein kann, bei derartigen Knochenaffektionen zur richtigen Diagnose zu kommen. Auf Grund des Röntgenbefundes wurde Tbc., Osteomyelitis und Knochenlues in Betracht gezogen. Andererseits ist er aber ein Beispiel dafür, daß die lokalisierte O. f. nach einfacher Exochleation ohne weitere Maßnahmen glatt ausheilt. — Die vorliegende Lues kann man nach dem heutigen Stande unseres Wissens mit der O. f. nicht in Zusammenhang bringen; man hat sie zwar früher besonders bei der Osteodystrophia deformans als aetiologisches Moment angeführt, ist aber jetzt allgemein auf Grund weiterer Erfahrung davon abgekommen.

Fall 3: W. G., 22 Jahre alt.

Patient hat, abgesehen von Masern, früher keine ernstlichen Krankheiten durchgemacht. Am 14. Dezember 1922 hatte er einen Unfall: ihm fielen, während er eine Treppe hinunterging, mehrere schwere Pakete über den Kopf hinweg auf beide Knie. Es trat ein Erguß im linken Kniegelenk auf; das rechte Kniegelenk war nicht angeschwollen, aber etwas schmerzhaft. Patient lag acht Wochen im Krankenhaus. — Bis sechs Wochen vor der Aufnahme war er dann völlig beschwerdefrei; seitdem traten Schmerzen an umschriebener Stelle an der Innenseite des rechten Kniegelenkes auf. Patient hatte ein „lahmes Gefühl" im rechten Bein beim Gehen, auch war die Streckung behindert. Nachts in der Bettwärme traten ziehende Schmerzen im Knie auf. Andere Gelenke waren nicht erkrankt.

Befund bei der Aufnahme (6. Januar 1927): Mittelgroßer Mann in gutem Kräftezustand. Klinisch sind außer dem Lokalbefund an beiden Kniegelenken keinerlei krankhafte Veränderungen festzustellen. Der Umfang des rechten Kniegelenks ist ½ cm geringer als der des linken, bei Bewegungen ist das rechte Knie stärker schmerzhaft als das linke. Ferner besteht Druckschmerz im rechten Kniegelenkspalt, medial und vorne. Keine Schwellung, keine Rötung. Am Condylus medialis tibiae rechts findet sich eine erbsengroße Exstose, die auch röntgenologisch als solche angesprochen wird.

Da außerdem über Schmerzen in der linken Kniegegend geklagt wird, und da der linke Femur distal etwas verdickt erscheint, wird auch hier eine Röntgenuntersuchung vorgenommen, die folgendes Ergebnis hat (Abb. 7 und 8): Das distale Femurschaftende ist am inneren Rande kolbenförmig aufgetrieben; der Knochen in gut kindsfaustgroßer Ausdehnung in ein grobmaschiges, cystenartig rarefiziertes Gebilde umgewandelt; hier ist der Übergang von Kortikalis zur Markzone aufgehoben, die Kortikalis selbst auf Papierdünne verschmälert. Nur am gegenüberliegenden Rande besteht die Kortikalis in normal dicker Brücke. Diagnose: Chondrom des distalen Femurschaftendes. — Es wird die Operation beschlossen und am 17. Januar durch Prof. *Brütt* ausgeführt. Der Tumor wird von der Innenseite des Oberschenkels, wo er die Kortikalis schon durchbrochen hat, angegangen. Längsschnitt unter Schonung der Gelenkkapsel, Durchtrennung des M. vastus medialis. Es wird nach Entfernung des Periostes eine breite Knochenrille in die Kortikalis geschlagen. Der Tumor läßt sich mit dem scharfen Löffel bequem auskratzen. Es werden gelbe, nekrotische Tumormassen, die aber eine scharfe Abgrenzung zeigen, entfernt. Die Knochenpartien zwischen den einzelnen blasenförmigen Ausbuchtungen sind sklerotisch. Oben und unten liegt dann das normale Fettmark frei. Spülung, Ausfüllen der Höhle mit Gips, Wundnaht, Verband. — Der histologische Befund des Auskratzungsmaterials lautet (Prof. *Fahr*): „Fibröser Tumor mit eingestreuten Riesenzellen. Stellenweise Pigment und wabige Aufhellung der Zellen. Im ganzen die Struktur des Fibroms. Knorpelgewebe nicht zu finden."

Der Heilverlauf wurde gestört, einmal durch eine aufgetretene Wundinfektion und ferner durch eine Thrombose der *rechten* Vena femuralis, die am zwölften Tag nach der Operation erkennbar wurde. Während die Folgen der Thrombose sich unter der üblichen Behandlung in etwa vier Wochen gut zurückbilden, besteht aus der Operationswunde noch längere Zeit eine starke eitrige Sekretion, die am 24. März eine Wundrevision erforderlich macht. Incision in der alten Schnittnarbe, die Gipsplombe wird extrahiert; sie ist stark konfiguriert und in Resorption begriffen. Es ist gute Callusbildung bemerkbar. Tamponade, Verband in Volkmannscher

Abb. 7

Abb. 8

Schiene. Wenige Tage später sinkt das Fieber ab, die eitrige Sekretion hört auf und die Wundheilung macht gute Fortschritte, sodaß Patient drei Wochen später an Krücken gehen kann, und nach weiteren vier Wochen die Entlassung in ambulante Behandlung erfolgt. Eine Röntgenkontrolle kurz vorher zeigt kräftigen periostitisch-ossifizierenden Anbau; ein Fortschreiten der destruktiven Vorgänge ist nicht zu verzeichnen. Eine sichere Entscheidung darüber, ob die vom Periost in die Weichteile ziehenden feinen unregelmäßig gelagerten Streifenschatten einer malignen Neubildung, oder allein regenerativen bezw. reaktiven Vorgängen entsprechen, ist nicht möglich. — Der klinische Entlassungsbefund zeigt keine nach-

weisbare Atrophie, nur geringe Herabsetzung der rohen Kraft und mäßig starke Einschränkung der Bewegung im Kniegelenk, das selbst aber frei ist.

Nach 1½ Jahren suchte Patient wieder das Krankenhaus auf, da er bei der Arbeit Beschwerden an der Operationsstelle hatte. Bei dem sonst gesunden Mann zeigt der Lokalbefund am linken Oberschenkel die ca. 12 cm lange eingezogene Operationsnarbe, die supracondylär an der Medialseite liegt und äußerlich völlig reizlos ist. Bei tiefem Druck gelangt man in eine etwa 2 cm breite, trogförmige Rinne des Femur; hier besteht leichte Druckempfindlichkeit. Die Funktion im Kniegelenk ist unbehindert, doch gibt Patient an, daß bei kräftigem Auftreten leichte Schmerzen im Bereich

Abb. 9

Abb. 10

des früheren Prozesses bestehen. Der Röntgenbefund (Abb. 9 und 10) ergibt, daß der frühere Defekt der Kortikalis im großen und ganzen glattrandig durch Periostwucherungen ausgeglichen ist, doch findet sich noch die gegen früher allerdings beträchtlich verkleinerte zentrale Höhle, die einen länglichen Sequester in sich schließt. Auf die neuerliche, mit Sequesterbildung einhergehende entzündliche Reizung weist auch eine feine Periostabhebung und Saumbildung am hinteren supracondylären Knochenrand hin. — Da zu einem neuen chirurgischen Eingriff kein Grund vorliegt, wird Patient mit Diathermie und Massage behandelt und nach erheblicher Besserung der Beschwerden 14 Tage später entlassen.

Ein Jahr darnach wurde gelegentlich einer Nachuntersuchung vom Patienten angegeben, daß er zwar nach mehrstündiger Arbeit im Bereich des behandelten Prozesses noch geringe Schmerzen habe, im übrigen aber seiner Beschäftigung ungehindert nachgehen könne. Objektiv war der Befund gegenüber dem vor einem Jahr erhobenen unverändert, insbesondere war die Narbe und ihre Umgebung völlig reizlos und nicht druckschmerzhaft, die Bewegung war aktiv und passiv unbehindert, die rohe Kraft gegen rechts nicht merklich herabgesetzt. Dagegen war der Umfang des linken Oberschenkels 2,5 cm geringer als der des rechten, wobei man allerdings berücksichtigen muß, daß rechts eine Thrombose bestanden hat.

Auch in diesem Falle konnte die richtige Diagnose nicht auf Grund des klinischen und röntgenologischen Befundes gestellt werden; es wurde vom Röntgenologen ein Chondrom angenommen. Wegen der hochgradigen Verdünnung der Kortikalis wurde, um eine Infraktion zu vermeiden, nach Auskratzung eine Gipsplombe angelegt. Es trat eine erhebliche entzündliche Reizung des Gewebes ein; ob diese auf die Plombe zurückzuführen ist, bleibe dahingestellt; auf diese Frage komme ich noch unten im Zusammenhang zurück.

Fall 4: E. P., 15 Jahre alt.

Die Anamnese bietet nichts Besonderes. Etwa 14 Tage vor der Aufnahme, die am 31. März 1923 erfolgte, erlitt Patient ein leichtes Trauma, indem er zu ebener Erde mit dem rechten Bein gegen einen Widerstand stieß, als er von einem herabstürzenden Holzhaufen zur Seite sprang. Er hatte sofort starke Schmerzen im rechten Oberschenkel und konnte nicht mehr gehen. Bei der Aufnahme liegt das rechte Bein in starker Außenrotationsstellung; eine sichtbare Schwellung besteht nicht. Die Außenrotation kann aktiv beseitigt werden, andere aktive Bewegungen sind nicht möglich. Eine Verkürzung ist nicht nachzuweisen. Knapp handtellerbreit unterhalb des Trochanter major ist der Femur an der laterale Seite an circumscripter Stelle stark druckempfindlich. Hier besteht eine ganz geringe pathologische Beweglichkeit, keine Krepitation. Im übrigen ist kein organischer krankhafter Befund zu erheben. Es wird die klinische Diagnose auf Infraktion des rechten Femur gestellt, wobei in Anbetracht des doch recht geringen Traumas an eine Spontanfraktur (Tumor?) gedacht wird. Der Röntgenbefund vom 3. April zeigt am rechten Femur in der Metaphyse eine 1½hühnereigroße cystische Aufhellung mit stellenweise weitgehender Einschmelzung der Knochenbälkchenstruktur. Die laterale Kortikalis ist bis auf Kartonstärke verdünnt, während die mediale noch fast normale Dicke zeigt. Die cystenförmige Aufhellung reicht aufwärts bis an die Epiphyse in der Trochanter-major-Gegend hinauf, abwärts handbreit in die Diaphyse hinein. Im Innern der Aufhellung finden sich leichte unregelmäßige Knochenschatten, die der ganzen Aufhellung ein multilokuläres Gepräge geben. Durch die untere Hälfte des cystischen Tumors läuft eine Infraktion von unten innen nach oben außen schräg hindurch und

mündet außen dicht unterhalb der Epiphysenlinie des Trochanter major. Durch den unteren Teil des Trochanter minor läuft ebenfalls eine schräge, aufgehellte Linie, die wohl auch einem feinen Bruchspalt entspricht. Nach dem Röntgenbefund liegt also eine Spontanfraktur bei präexistierender, cystischer Knochenerkrankung vor. — Nachdem so die klinische Vermutung eines Tumors, dessen Malignität allerdings vorerst noch nicht zu beurteilen ist, bestätigt wurde, soll eine möglichst konservative Operation vorgenommen werden, die von Prof. *Sudeck* am 10. April ausgeführt wird. Schnitt über dem Trochanter major und Freilegung des Femurschaftes nach Abhebelung des Periostes. Es findet sich nun eine teils perforierte Kortikalis mit geringverändertem Periost. Mit dem Meißel wird der Tumor eröffnet; an der exstirpierten Knochenschale finden sich ausgedehnte braune Massen und als Inhalt der Cyste reichliches schwarzes, dünnflüssiges Blut. Die Cystenwand ist ganz mit einer glasigen, weichen Masse ausgekleidet, die mit dem scharfen Löffel entfernt wird. Nach gründlicher Auskratzung der Cyste, und nachdem auch von der lateralen Kortikalis noch verdächtige kranke Teile mit dem Meißel entfernt sind, wird das Periost nach kleiner Spülung dicht genäht, die Fascie darüber verschlossen und die Hautnaht ausgeführt. Es wird ein Beckengips angelegt, um eine Fraktur des sehr geschwächten Femurschaftes zu vermeiden. Das Präparat macht makroskopisch keinen malignen Eindruck. Die histologische Untersuchung (Prof. *Fahr)* ergibt: Ostitis fibrosa.

Glatter postoperativer Verlauf, der Gipsverband wird am 18. Mai entfernt. Die Röntgenkontrolle vom 23. Mai ergibt einerseits eine Vergrößerung des Knochendefektes, besonders auch nach abwärts infolge der Auskratzung, andererseits aber wesentlich geringere Intensität der Aufhellung, sodaß schon eine Knochenregeneration angenommen werden kann. Die Verdickung in Höhe des Trochanter major, die gegenüber dem früheren Befunde noch zugenommen hat, weist auf eine periostale Anlagerung hin. Der Frakturspalt ist noch z. T. erkennbar. Der Heilverlauf ist weiter glatt; Patient steht am 10. Juni auf und wird am 28. Juni 1923 in Heilung entlassen. — Die kurz vorher noch einmal vorgenommene Röntgenuntersuchung zeigt, daß die cystenförmige Aufhellung jetzt wesentlich kleiner geworden ist, ebenso wie die Auftreibung des oberen Femurendes. In dem früher aufgehellten Bezirk finden sich jetzt reichliche unregelmäßige Knochenschatten, die für Knochenregeneration sprechen.

Am 10. März 1929, also nach etwa sechs Jahren, sucht Patient wieder das Krankenhaus auf wegen ziehender Schmerzen im *linken* Oberschenkel, die nach längerem Stehen und Gehen auftreten. Bei der Aufnahme findet sich die Operationsnarbe am *rechten* Oberschenkel reizlos und nicht druckschmerzhaft; auch der linke Oberschenkel ist äußerlich ohne krankhaften Befund. Die Röntgenuntersuchung des linken Femur zeigt keinerlei krankhafte Veränderungen. Rechts zeigt sich, daß es im Operationsgebiet zu Ersatz des vorhanden gewesenen Defektes durch Knochenmassen gekommen ist, die in der Hauptsache der normalen Architektonik dieser Gegend folgen, jedoch mehr grobe und unregelmäßige Anordnung der Bälkchen

und Maschen mit ausgedehnter Sklerosierung und dazwischen liegender pseudolakunärer Vakuolisierung und Rarefizierung erkennen läßt (Abb. 11). Die ganze subtrochantere proximale Oberschenkelpartie ist durch periostale und kortikale Auftreibung etwas verdickt, geht jedoch ziemlich rasch in normales Oberschenkelbild über. Für die Schmerzen im linken Oberschenkel, über die Patient klagt, ist röntgenologisch und klinisch ein objektiver Befund nicht zu erheben, sie müssen also myalgischer Natur sein. Eine rein konservative Behandlung führt auch schnell zu Erfolg, sodaß Patient bereits nach etwa 14 Tagen wieder entlassen werden kann.

Abb. 11

— Eine spätere Nachuntersuchung konnte leider aus äußeren Gründen nicht stattfinden, doch teilte Patient etwa ein Jahr später auf Anfrage mit, daß er absolut beschwerdefrei sei und daß auch bei stärkster Beanspruchung (Fußballspiel) keinerlei Beeinträchtigung der Funktion vorläge.

Bemerkenswert ist, daß der damals doch schon recht große Knochenprozeß vor Eintritt der Spontanfraktur keinerlei Beschwerden verursachte, ein Umstand, der bei lokalisierter O. f. nicht selten beobachtet wird und die in der Literatur zu findende Angabe, daß erhebliche Schmerzen bestehen sollen, widerlegt. Bezüglich der Therapie ist zu erwähnen, daß der Gefahr einer Fraktur der erheblich geschwächten Kortikalis nach der Operation durch Anlegen eines Beckengipses begegnet wurde.

Fall 5: M. M., 63 Jahre alte Frau.

In der Anamnese ist beachtlich, daß Patientin als Kind rachitisch war, doch sind nähere Einzelheiten darüber nicht bekannt; sonst sollen ernstliche Krankheiten nicht vorgelegen haben. Von früher Jugend an sei das rechte Schienbein druckempfindlich gewesen (z. B. beim Knien). Im Jahre 1919, also im Alter von 55 Jahren, bemerkte Patientin zuerst eine leichte Verkrümmung des rechten Unterschenkels. Der zugezogene Arzt empfahl Pendeln, das ½ Jahr lang ohne Erfolg durchgeführt wurde, außerdem

Abb. 12

wurde Phosphorlebertran mit Kalk verabreicht. Das Blut, das damals untersucht wurde, soll gesund gewesen sein. Die Zunahme der Verkrümmung in den nächsten Jahren wurde auf die schlechte Ernährung in dieser Zeit (Inflation) und auf das Klimakterium zurückgeführt. Seit etwa einem Jahr kann das rechte Bein wegen der starken Deformierung kaum noch gebraucht werden. Patientin klagt ferner über „Nervenschmerzen", die stechend und prickelnd seit mehreren Jahren im Kopf auftreten. Am Tage vor der Aufnahme schwoll jetzt der *linke* Ober- und Unterschenkel sehr stark an, der aufgesuchte Arzt überwies die Patientin am 9. Mai 1927 dem Krankenhaus.

Befund: Ältere Frau in mittleren Ernährungszustand. An den inneren Organen finden sich keine nachweisbar krankhaften Veränderungen. Das ganze linke Bein ist bis zur Inguinalgegend hinauf stark geschwollen und blau-rot verfärbt; es scheint sich um eine Thrombose bei gleichzeitiger Schädigung der arteriellen Blutversorgung (Arteriosklerose) zu handeln. Außerdem besteht ein Diabetes mellitus mit 2—3% Urinzucker- und 0,281% Blutzuckergehalt. Gewissermaßen als Nebenbefund kommt eine sehr starke Verkrümmung der rechten Tibia, die säbelscheidenartig verbogen ist, zur Beobachtung. Die rechte Fibula ist, soweit sich dies durch äußere Untersuchung feststellen läßt, von normaler Konfiguration. Der Wa. ist negativ. Die Thrombose der linken Vena femuralis wird mit Hochlagerung behandelt; die Schwellung geht bald zurück. Auch der Diabetes mellitus spricht auf diätetische Behandlung sehr gut an, sodaß Patientin nach kurzer Zeit zuckerfrei ist. Am 28. Mai kann dann eine Röntgenuntersuchung des rechten Unterschenkels stattfinden, die folgendes Ergebnis hat (Abb. 12): Erhebliche Zunahme des Umfanges der rechten Tibia; strukturell findet sich ein völlig regelloses Geflecht grobmaschiger Auflockerungen und zonulärer Verdichtungen, sodaß stellenweise die Grenze zwischen Kortikalis und Markzone aufgehoben ist. Die Fibula verläuft in völlig gerader Richtung; sie weist außer einer leichten Verminderung des Kalkgehaltes keine weiteren strukturellen oder Konturänderungen auf. Diagnose: Ostitis deformans Paget localisata tibiae dextr. Die Röntgenkontrolle des übrigen Skeletts ergibt keine nachweisbaren krankhaften Veränderungen, insbesondere ist der Schädel völlig frei.

Bei weiterer konservativer Behandlung gehen die Folgen der Thrombose am linken Bein bald zurück, sodaß Patientin am 25. Juni gebessert entlassen werden konnte. In der Folgezeit stellte sie sich mehrere Male wieder vor. Das linke Bein ist wieder voll gebrauchsfähig, dagegen ist die Verkrümmung der rechten Tibia eher noch etwas stärker geworden. Die letzte Nachuntersuchung fand am 17. September 1929 statt; der Befund hatte sich nicht wesentlich geändert. Patientin kann nur kürzere Strecken mit Stock gehen. Die gleichzeitig vorgenommene Röntgenkontrolle zeigt ebenfalls keine erkennbaren Änderungen; es findet sich nach wie vor das klassische Bild der O. deformans Paget mit mächtiger Kurvatur des Tibiaschaftes.

Das seit gut zehn Jahren bestehende Leiden zeigt also in der letzten Zeit keine merkliche Progredienz mehr. Eine wirksame therapeutische Beeinflussung ist bis heute bei der O. deformans nicht möglich.

Fall 6. (K.)

Ein 39jähriger Mann, der früher nicht ernstlich krank war; auch die Familienanamnese bietet nichts Besonderes. 1914 machte er im Felde Typhus durch, kam 1916 in französische Gefangenschaft und gibt an, dort im Jahre 1917 einen Kolbenstoß vor die Brust bekommen zu haben; seitdem habe er Schmerzen auf der linken Brustseite beim Atmen; seit 1924

ist er aber jahrelang beschwerdefrei gewesen. Im November 1930 traten wieder Schmerzen an der alten Stelle auf, ferner bestand Husten, zuweilen etwas sanguinolentes Sputum. Patient wurde am 16. Dezember 1930 vom Arzt dem Krankenhaus überwiesen mit der Diagnose: Pleuritis sicca und Verdacht auf Tumor der linken fünften Rippe.

Bei der Aufnahme findet sich an den inneren Organen und den Extremitäten kein krankhafter Befund. An der linken fünften Rippe ist zwischen vorderer Axillar- und Mamillarlinie ein etwa mandelgroßer, unregelmäßig scharfrandig begrenzter Defekt palpabel. Die Weichteile sind darüber verschieblich, die Haut ist nicht verändert. Es besteht Druckschmerz. Der Wa. ist negativ; Blutsenkung nach Fahraeus nicht erhöht, Blutbefund völlig normal. Die vorgenommene Röntgenuntersuchung ergibt eine eigentümliche Veränderung der linken fünften Rippe von der hinteren Axillarlinie bis zum Rippenknorpel. In diesem Bereich ist die normale Struktur überhaupt nicht mehr zu erkennen; man sieht nur ein unregelmäßig breites Schattenband, welches zum großen Teil ein vakuolenartiges Aussehen darbietet. Es wurde nach diesem Befunde das Vorliegen einer O. f. cystica localisata als wahrscheinlich betrachtet, doch zog man differentialdiagnostisch auch cystische Knochentuberkulose in Betracht. Eine am 6. Januar 1931 vorgenommene Röntgenkontrolle des übrigen Skeletts ergab keine weiteren krankhaften Veränderungen. Es wurde eine Operation, und zwar Rippenresektion beschlossen und durch Prof. *Sudeck* am 12. Januar ausgeführt. In Äthernarkose zeitweise mit Überdruck wird nach einem Schnitt längs der fünften Rippe diese freigelegt. Es erweist sich als sehr schwierig, das Periost vom Knochen abzupräparieren. Die darunterliegende Pleura ist krankhaft verändert, verdickt und brüchig, sie reißt an zwei Stellen ein. Der Rippenknorpel wird am Sternum durchtrennt und die Rippe bis zur hinteren Axillarlinie reseziert; doch zeigt sich, daß auch hier noch krankhafte Veränderungen vorhanden sind, sodaß beschlossen wird, den Rest der Rippe in einer zweiten Sitzung zu entfernen. Das resezierte Knochenstück zeigt schon makroskopisch das charakteristische Bild der O. f. cystica: es ist unregelmäßig aufgetrieben, die Kortikalis verdünnt; die den größten Teil des Volumens einnehmenden Cysten sind mit einer braunen, breiigen Masse gefüllt. Die histologische Diagnose (Prof. *Fahr)* lautet: Osteodystrophia fibrosa.

Zu dem linksseitigen Pneumothorax, dessen Eintritt wegen der erheblichen Veränderung der Pleura costalis und deren Verschmelzung mit dem Knochenprozeß auch durch das Arbeiten mit Überdrucknarkose nicht zu verhindern war, kamen zwei Tage nach der Operation ausgedehnte konfluierende Bronchopneumonien der rechten Lunge, denen Patient erlag.

Sehr bemerkenswert und von erheblicher praktischer Bedeutung ist in diesem Falle das in der Anamnese angegebene Trauma im Jahre 1917, das an der Stelle des jetzigen Krankheitsprozesses eingewirkt haben soll. Falls man nämlich einen ursächlichen Zusammenhang annimmt, ist die jetzige Erkrankung und der Tod als Folge einer Kriegsdienstbeschädigung anzusehen und demgemäß eine Rente zu gewähren. Die Ansichten der

Autoren über diesen Punkt sind sehr geteilt. *Meyer-Borstel* hält die traumatische Entstehung der O. f. localisata für unwahrscheinlich. Er hält es für möglich, daß nicht nur die generalisierte, sondern auch die monostische Form von endokrinen Störungen abhängig sei und möchte wegen der mehrfach beobachteten Übergänge von streng lokalisierten Prozessen in generalisierte keine scharfe Trennung zwischen beiden machen, vielmehr annehmen, daß es sich um identische Prozesse mit gleicher Ätiologie handelt. *Jakoby* dagegen meint, daß solche Übergänge nicht beobachtet sind. *Becker* berichtet über einen Fall, einer O. f. localisata bei einem 61jährigen Mann, bei dem sich der Krankheitsprozeß am distalen Femurabschnitt nach häufigen Traumen gebildet haben soll. *Hoffmeister* erhebt wie auch andere Autoren den naheliegenden Einwand, daß bei der großen Zahl der das Skelett treffenden Traumen die lokalisierte O. f. eine recht häufige Erkrankung sein müßte; andererseits gibt er zu, daß die von *Pommer* und *Konjetzny* aufgestellte Theorie von der Haematomnatur der Cysten an sich gut verständlich ist. Dieser Einwand der Seltenheit der Knochencysten wird von anderen Autoren umgangen durch die Annahme, daß außer dem Trauma noch andere begünstigende Faktoren vorliegen müssen. So kommt *Rizzi* auf Grund experimenteller Untersuchungen zu dem Ergebnis, daß für das Zustandekommen einer O. f. das Zusammentreffen mehrerer ursächlicher Momente erforderlich ist. Er hält es für möglich, daß chronische Traumen, wenn sie sich mit Toxinwirkung und Kreislaufstörungen im Gewebe verbinden, als ursächliche Reize in Frage kommen. Man sieht, wie vorsichtig und zurückhaltend die Mehrzahl der Autoren bei der Frage nach dem Zusammenhang zwischen O. f. und Trauma sind. — Auch in dem vorliegenden Falle ist es recht zweifelhaft, ob man das angegebene Trauma wirklich als Ursache der Erkrankung ansehen soll. Zwar will der Patient schon kurze Zeit nach dem Kolbenstoß Beschwerden gehabt haben, doch ist es schwer erklärlich, daß der Prozeß erst jetzt nach 17 Jahren ein merkliches Fortschreiten zeigt und dann erst ärztliche Behandlung erfordert. Bei gutachtlicher Äußerung müßte man in diesem Fall wohl doch zu dem Ergebnis kommen, daß ein ursächlicher Zusammenhang zwischen dem Trauma und der Erkrankung nicht mit einem hinreichenden Grad von Wahrscheinlichkeit angenommen werden kann, um eine Rente zu rechtfertigen.

Fall 7: A. B., 20 Jahre alt.

Die Anamnese ist ohne Belang. Im Mai 1924 fiel dem Patienten eine große Eisenplatte mit der Fläche auf den rechten Oberarm, worauf sich heftige Schmerzen und eine Schwellung des Oberarmes einstellten. Er war vier Wochen arbeitsunfähig. Auch später klagte er vorübergehend über Schmerzen, die bis in die rechte Hand ausstrahlten und seit Frühjahr 1926 recht stark wurden. Physikalische Behandlung (Bäder, Galvanisieren) war ohne Erfolg. Mitte September 1926 bemerkte er dann an der Streckseite des rechten Oberarmes einen derben, haselnußgroßen, sehr schmerzhaften Knoten, der an Größe rasch zunahm. Bei der Aufnahme am 19. No-

vember 1926 wurde folgender Befund erhoben: Innere Organe o. B. Auf der Innenseite des rechten Oberarmes, nahe dem Sulcus bicipitalis medialis etwa in der Mitte des Humerusschaftes fühlt man einen derben, pflaumengroßen Tumor des Knochens, über dem die Weichteile gut verschieblich sind. Auf Druck werden lebhafte Schmerzen geäußert. Die Gelenke sind frei beweglich, die rohe Kraft rechts etwas herabgesetzt. Bei der Röntgenuntersuchung findet sich an der oben beschriebenen Stelle eine halbspindelförmige rein periostitische Auftreibung des Humerusschaftes in umschriebenem Bereich, die auf der Kuppe eine Auflockerung inmitten einer stärkeren, weniger schattentiefen periostalen Verdickung aufweist. Der Prozeß erinnert röntgenologisch an Abszeßbildung in den obersten Knochenschichten. Am 24. November wird in Lachgasnarkose eine Operation (Prof. *Brütt)* vorgenommen. Nach Hautschnitt und Zurückschieben der Weichteile unter sorgfältiger Schonung der Nerven und Gefäße gelangt man auf die oben beschriebene Auftreibung des Humerus, die mit einer dünnen Knochenschale bedeckt ist. Nach deren Entfernung zeigt sich ein mit Granulationsgewebe gefüllter Hohlraum, der bis ins Gesunde ausgekratzt wird. Drainage, Verband. Bakteriologisch zeigt sich der Cysteninhalt steril. — Das Ergebnis der histologischen Untersuchung (Dr. *Schürmann)* lautet: Mit großer Wahrscheinlichkeit Osteodystrophia fibrosa.

Die Wunde heilte rasch; nach etwa drei Wochen schon war der Arm frei beweglich, die rohe Kraft gegen links nicht herabgesetzt; Patient hatte kaum noch Beschwerden. Nach dem Röntgen- und dem Operationsbefund ging der Prozeß allein vom Periost aus und ließ Markraum und Kortikalis völlig intakt. Dies wäre für eine O. f. ein ganz ungewöhnlicher Befund; es muß hierauf noch eingegangen werden. Klinisch konnte man sich aus dem angegebenen Grunde die nach der histologischen Untersuchung gestellte Diagnose O. f. nicht zu eigen machen und glaubte ein echtes Riesenzellsarkom und also einen malignen Prozeß annehmen zu müssen. Deshalb wurde beschlossen, durch Resektion eine radikale Entfernung des erkrankten Bezirkes vorzunehmen. Diese Operation (Prof. *Brütt)* wurde am 18. Januar 1927 ausgeführt. Nach sorgfältiger subperiostaler Isolierung der etwa 4 cm langen Knochengeschwulst erfolgt die Resektion eines 5 cm langen Humerusstückes. Ein aus der rechten Tibia entnommener 8 cm langer Span wird an beiden Enden zugespitzt und in die Markhöhle beider Humerusfragmente eingetrieben; das Periost des Spanes und das des Humerus wird vernäht. Schluß der Wunde, Verband, Lagerung auf Schiene. Der Heilverlauf war weiterhin glatt, doch blieb die Konsolidierung an der Implantationsstelle trotz guter Callusbildung längere Zeit aus. Unter passiven und aktiven Bewegungsübungen wurde schließlich ein völliges Festwerden erreicht. Jetzt, also nach vier Jahren, ist der Arm voll gebrauchfähig, die Funktion uneingeschränkt. Ein Recidiv ist nicht eingetreten.

Obgleich es nicht sicher feststeht, daß es sich in diesem Falle um eine O. f. gehandelt hat und manches gegen diese Diagnose spricht, hielt ich doch die Wiedergabe in diesem Zusammenhang für berechtigt, zumal da

der Fall einige sehr interessante Momente bietet. Wie bei dem vorhergehenden erhebt sich auch hier sofort die Frage, ob ein ursächlicher Zusammenhang mit dem erlittenen Trauma besteht. Es kommen drei Möglichkeiten in Betracht: 1. Der Prozeß bestand latent schon vor Eintritt des Traumas, ist allenfalls durch dieses in seiner Entwicklung beschleunigt worden; ein Beweis für eine solche Annahme ist nicht zu erbringen. Von Beschwerden, die schon vor dem Trauma bestanden hätten, ist nichts bekannt. 2. Das Trauma ist als Ursache der krankhaften Veränderungen anzusehen; bei einem zeitlichen Intervall von knapp zwei Jahren, währenddessen aber auch schon Beschwerden aufgetreten sind, hat diese Annahme einiges für sich. Jedenfalls halte ich sie für viel besser begründet, als in dem vorhergehenden Fall, wo eine Zeitspanne von 17 Jahren zwischen Trauma und Manifestwerden des Prozesses lag. Zu beachten ist auch, daß die Gewalteinwirkung doch recht erheblich gewesen zu sein scheint, wenn auch keine Fraktur eingetreten ist. Im ganzen komme ich zu dem Ergebnis, daß eine sichere Entscheidung der Frage nicht zu treffen ist, möchte mich jedoch mehr auf einen ablehnenden Standpunkt stellen. Die dritte Möglichkeit wäre die, daß sich die Geschwulst erst später und unabhängig von dem Unfall entwickelt hat. Übrigens wäre die Entscheidung, ob Unfallfolge oder nicht, auch bei unzweifelhafter Diagnose nicht erleichtert, da sowohl eine O. f. als auch ein echtes Sarkom nach Ansicht maßgebender Autoren traumatischen Ursprunges sein kann. Histologisch wurde der Prozeß als O. f. erklärt; wie schon erwähnt, steht damit im Widerspruch aber das Ausgehen vom Periost und die völlige Unversehrtheit von Kortikalis und Markhöhle. *K. Volkmann* weist darauf hin, daß der Beweis für eine primäre Beteiligung des Periosts bei der O. f. noch nicht erbracht wurde. Nach seiner Ansicht sprechen die guten Heilerfolge der subperiostalen Resektion, wobei das Periost eine normale Knochenneubildung zeigt, gegen eine Beteiligung des Periosts an dem Krankheitsprozeß. Der von *Volkmann* in der betreffenden Arbeit herangezogene Fall läßt sich allerdings auch im gegenteiligen Sinne auslegen, denn gerade bei ihm traten nach subperiostaler Resektion mehrmals Residive auf. *Volkmann* erwähnt, daß sich *Nossen, Faltin, Tietze* u. a. der Annahme einer Periostbeteiligung gegenüber ablehnend aussprechen. Nach allem muß man wohl trotz des histologischen Befundes es für wenig wahrscheinlich halten, daß eine wahre O. f. vorgelegen hat. *Langenskiöld* (zitiert nach *Landolf)* fordert, daß einem mikroskopischem Bild nur geringe Bedeutung beigemessen werden soll, solange es nicht in den Rahmen der klinischen Erfahrung paßt. In ähnlichem Sinne äußerte sich, wie an anderer Stelle erwähnt, *Meyer.*

In der Literatur findet sich die Ansicht vertreten, daß die an sich schon schlechte Statistik des Sarkoms noch trüber wäre, wenn nicht eine Anzahl Fälle von sogenannten braunen Tumoren als Riesenzellsarkome geführt würden, die nach Operation recidivfrei blieben. Wenn das richtig ist, so spricht in dem vorliegenden Falle die völlige Gesundheit des Patienten jetzt vier Jahre nach der Operation gegen die Diagnose Sarkom. — Der

Fall zeigt eklatant die Schwierigkeiten, die noch der Beurteilung von derartigen Prozessen entgegenstehen.

Die hier wiedergegebenen Krankengeschichten zeigen, daß nicht nur in Bezug auf Ätiologie und Pathogenese eine klare Trennung der drei Formen der O. f. in die cystische lokalisierte, die generalisierte (Recklinghausensche) und O. deformans (Paget), wie jetzt allgemein üblich, erforderlich ist, sondern daß auch rein praktisch, nämlich was die zweckmäßige Therapie anbetrifft, entscheidende Unterschiede zu machen sind. So muß man sich darüber klar sein, daß für die deformierende Form der O. f., sei sie nun lokalisiert oder generalisiert, eine einigermaßen wirksame Therapie bisher nicht gefunden wurde. Ein chirurgischer Eingriff am erkrankten Knochen selbst kann ja stets nur eine Palliativoperation sein und wird nur in seltenen Fällen, z. B. um eine hochgradige Deformierung einigermaßen zu korrigieren, in Frage kommen. *Kortzeborn* berichtet über eine generalisierte O. deformans bei einer 58jährigen Frau mit schwerster Varusdeformation der Ober- und Unterschenkel, die sich überkreuzten, sodaß völlige Gehunfähigkeit bestand. Er nahm beiderseits eine subtrochantäre Osteotomie vor, die nach guter Konsolidation Wiederkehr der Gehfähigkeit zur Folge hatte. — Da auch die auslösende Ursache der Pagetschen Krankheit im Gegensatz zur O. f. Recklinghausen noch völlig im Dunkel liegt, so kommt auch nicht wie bei dieser eine hormonale Therapie bezw. ein chirurgischer Eingriff an einer innersekretorischen Drüse in Betracht. *Snapper* berichtet über zwei Fälle von Pagetscher Krankheit, bei denen, angeregt durch die guten Erfolge der Epithelkörpertumorexstirpation bei Recklinghausenscher O. f. — über die unten noch ausführlich zu berichten sein wird — ein bezw. zwei gesunde Epithelkörperchen entfernt wurden in der Annahme, daß auch hier eine Überfunktion der Nebenschilddrüsen im Spiele sein könnte; doch sah er keinen Einfluß auf den Verlauf der Erkrankung. Dieses negative Ergebnis war, wie *Snapper* selbst erwähnt, auch zu erwarten, da bei der O. deformans weder der Serumkalkspiegel noch die Kalkausscheidung erhöht ist, wie es als Folge des Hyperparathyreoidismus bei der O. f. cystica beobachtet wird. — Eine scharfe Trennung dieser beiden Formen wird übrigens von *Willich* abgelehnt; er glaubt fließende Übergänge von der O. f. Recklinghausen zur Pagetform zugeben zu müssen und stützt diese Annahme durch Mitteilung eines Falles von Recklinghausenscher Erkrankung, bei dem aber die Röntgenbilder des Schädels typische Veränderungen im Sinne einer O. deformans Paget zeigen („watteartige" Aufhellungen), und auch die dafür charakteristische allmähliche Zunahme des Schädelumfanges eintrat. — Interessant ist das Vorkommen von congenitaler und hereditärer O. deformans; *Deutschländer* demonstrierte zwei Schwestern mit symmetrischer congenitaler O. deformans beider Unterschenkel. Da das Röntgenbild eine unscharfe Zeichnung und Abflachung der Sella turcica aufweist, nimmt *Deutschländer* eine Beteiligung der Hypophyse an.

Die Frage, ob vielleicht eine zweckmäßig angewandte Strahlentherapie eine merkliche Besserung der O. deformans wird hervorrufen können, ist heute noch nicht zu beantworten; soweit ich die Literatur übersehe, konnte bisher über günstige Erfolge nicht berichtet werden.

Glücklicherweise ist die O. f. cystica, und zwar sowohl die generalisierte, als besonders die lokalisierte Form einer erfolgreichen Therapie weit leichter zugängig. Die Erkenntnis, daß die braunen Tumoren trotz ihrer weitgehenden Ähnlichkeit im histologischen Aufbau mit Riesenzellsarkomen als klinisch benigne zu betrachten sind, hat sich überall durchgesetzt und es ist heute wohl nicht mehr nötig, was noch vor wenigen Jahren von verschiedenen Seiten betont wurde, vor verstümmelnden Operationen zu warnen. *Meyer-Borstel* geht sogar soweit, bei nicht sicher zu entscheidender Differentialdiagnose zwischen O. f. und Sarkom eine verstümmelnde Operation abzulehnen, da bei Sarkom im allgemeinen auch eine frühzeitige Absetzung nicht mehr vor Metastasenbildung schütze. Er empfiehlt in solchen Fällen eine konservative Operation mit nachfolgender Strahlenbehandlung. Letztere stellt er bei echtem Sarkom überhaupt in den Vordergrund, eben weil Amputationen doch nutzlos seien. Daß die erwähnte Differentialdiagnose zuweilen große Schwierigkeiten selbst während der Operation machen kann, betont übrigens auch *Mandl*. Doch sollte man in solchen Fällen versuchen, mittels histologischer Schnellmethoden weiterzukommen. So stellte *Brütt* bei Operation eines vom Femur ausgehenden Tumors, der klinisch und röntgenologisch auf Sarkom verdächtig war, bei dem aber eine O. f. nicht ganz ausgeschlossen werden konnte, intra operationem durch histologische Untersuchung ein Spindelzellensarkom sicher, sodaß die Amputation sogleich angeschlossen werden konnte. Die große Mehrzahl der Operateure zieht es in diesen Fällen, bei denen die Frage der Malignität im Röntgenbild oder durch klinische Untersuchung nicht eindeutig im positiven oder negativen Sinne entschieden werden kann, vor, durch eine Probeexcision volle Klärung zu schaffen. Daß sich auch hierbei zuweilen Schwierigkeiten einstellen können, ist bekannt. *Bollag* warnt in diesem Zusammenhang vor einer Überbewertung der pathologisch-anatomischen Diagnosen und berichtet von einem fünfjährigen Mädchen, das wegen eines Humerustumors in Behandlung kam. Die Röntgenuntersuchung ergab eine Auftreibung des Knochens und Verdünnung der Kortikalis, die normale Zeichnung war durch wabenartige Aufhellungen verdrängt. Differentialdiagnostisch wurden Osteomyelitis, Tbc., Lues, Sarkom und O. f. in Erwägung gezogen. Die vorgenommene Probeexcision, die mit Auskratzung der Knochenhöhle verbunden wurde, ergab die histologische Diagnose „Riesenzellsarkom"; die Prognose wurde als sehr ernst bezeichnet. Der weitere Verlauf zeigte jedoch eine glatte Heilung und nach Jahren ist kein Recidiv aufgetreten. Es kann sich also nicht um ein echtes Sarkom gehandelt haben, sondern es lag ein riesenzellhaltiger, sog. brauner Tumor vor. Sehr leicht hätte die histologische Diagnose einer malignen Neubildung zur Vornahme einer völlig unnötigen verstümmelnden Operation Anlaß geben können. Ebenso betont *R. Becker* die Schwie-

rigkeiten, die sich der histologischen Beurteilung, ob eine O. f. oder malignes Gewebe vorliegt, entgegenstellen können. Bei einem 61-jährigen Mann wurde ein Knochenherd im medialen Femurcondylus nach Resektion und mikroskopischer Untersuchung als O. f. — und somit als gutartig — erklärt; ein Jahr später kam es jedoch zu einem Recidiv, das als Sarkom erkannt wurde und eine Amputation notwendig machte. *Meyer* bemerkt zu diesem Fall gelegentlich des Referats, daß wohl schon primär auf Grund des Röntgenbildes die Diagnose Sarkom zu stellen gewesen sei und betont, daß bei der O. f. der Röntgenbefund höher als die histologische Untersuchung gewertet werden müsse. Dem gegenüber fordert *Becker* die Vornahme tiefer Probeexcisionen, um mit Sicherheit malignes Wachstum ausschließen zu können. Damit kommen wir zur Frage des Überganges der O. f. in Sarkom die später noch näher zu erörtern ist.

Wie schon erwähnt, ist es vorgekommen, daß eine lokalisierte O. f., die klinisch und röntgenologisch als maligner Tumor imponierte, für ein Sarkom gehalten und entsprechend therapeutisch angegangen, d. h. amputiert wurde. Auch eine Probeexcision und histologische Untersuchung konnte, als man die trotz ihres sarkomähnlichen Baues völlig gutartigen, sogenannten braunen Tumoren noch nicht scharf gegen echte Riesenzellsarkome abzugrenzen wußte, nicht immer vor einem verhängnisvollen Irrtum schützen. Mit der wachsenden Erkenntnis des benignen Charakters dieser Gebilde ging man naturgemäß zu konservativen Eingriffen über. Beachtlich ist, daß von verschiedenen Seiten das Vorkommen von spontanen Ausheilungen bei der lokalisierten O. f. angenommen wird; so berichtete *Meyer-Borstel* über Spontanheilung von Cysten und braunen Tumoren mit Sklerosierung der erkrankt gewesenen Knochenpartien. *Sonntag* glaubt, daß manche Fälle mit fortschreitendem Alter von selbst ausheilen. *Rumpel* erwähnt ebenfalls die spontane Heilung eines Teils der Knochencysten. Nach diesen Beobachtungen ist zweifellos eine erhebliche Heiltendenz bei der lokalisierten O. f. vorhanden; doch besteht heute völlige Klarheit darüber, daß durch operative Eingriffe eine weit schnellere und restlose Heilung erzielt werden kann. Zunächst machte man die Beobachtung, daß nach den häufig auftretenden Spontanfrakturen oft eine rasche und gründliche Ausheilung der Cysten und braunen Tumoren gesehen wurde; hierüber berichtet u. a. *Bier, Seeliger* und *Meyer-Borstel,* letzterer erwähnt allerdings auch einen Fall, bei dem die Frakturstelle zwar heilte, der fibrocystische Prozeß aber weiterging. *Bier* hält den bei der Fraktur auftretenden formativen Reiz für das die Heilung einleitende Moment.

Hiervon ausgehend lag es nun nahe, durch einen möglichst schonenden Eingriff die Ausheilung in kürzerer Zeit herbeizuführen. In der Tat hat sich auch in den letzten Jahren die konservierende Operation in der Form der Excochleation der Cysten bezw. braunen Tumoren sehr bewährt und fast allgemein eingeführt. *Cordes, Meyer-Borstel, Hoffmeister, Nossen, Bollag, Landolf* u. a. berichten von sehr günstigen Erfolgen. In der Mehrzahl der mitgeteilten Fälle tritt eine recht schnelle Neubildung festen

Knochengewebes ein, und wenn auch die feinere Struktur nicht in der früheren Weise aufgebaut wird, so werden doch im allgemeinen die normalen Konturen des Knochens wieder gebildet. In den meisten Fällen ist es nicht notwendig, weitergehende operative Maßnahmen zu treffen; die Eröffnung des Herdes und die Auskratzung mit dem scharfen Löffel pflegt zu genügen. Anders und weniger günstig ist die Lage bei denjenigen Cysten, die die Kortikalis schon sehr stark verdünnt haben, oder wo nach Resektion des krankhaften Gewebes eine solche Schwächung der Kontinuität des Knochens eintritt, daß eine völlige Fraktur bei geringer Einwirkung zu erwarten ist. In diesen Fällen hat man den geschwächten Knochen eine vorläufige Stütze zu geben gesucht. *Oehlecker* empfiehlt zu diesem Zwecke die in die excochleierte Cyste einzubringende Gipsplombe, die nach einiger Zeit resorbiert wird und dem neugebildeten Knochengewebe Platz macht. Dagegen ist *Meyer-Borstel* der Ansicht, daß eine Gipsplombe gewisse Nachteile habe; vor allem bestehe die Gefahr einer chronischen Fisteleiterung und Eliminierung des Gipses, was naturgemäß die Wundheilung verzögert und das Endresultat in Frage stellt. Er ist sogar geneigt, das Entstehen eines Sarkoms auf dem Boden einer O. f. auf das Schuldkonto der Gipsblombe zu setzen; bei einer 22jährigen Frau wurde eine seit zwei Jahren bestehende Cyste der Ulna nach Auskratzung durch Gips mit Jodoformzusatz angefüllt. Nach anfangs glattem Verlauf trat eine entzündliche Schwellung und Gipsabsonderung aus zwei Fisteln auf, gleichzeitig bildete sich im Innern ein Tumor, der die Höhle ausfüllt, die Kortikalis durchbricht und schrankenlos wuchert; histologisch wurde Sarkom festgestellt. *Meyer-Borstel* hält es für sehr wahrscheinlich, daß das maligne Wachstum des bis dahin gutartigen braunen Tumors durch die Entzündung und Fisteleiterung angeregt wurde. — Ähnlich konnte auch in einem der hier mitgeteilten Fälle (W. G.) eine Komplikation nach Anlegen einer Gipsplombe beobachtet werden; etwa acht Wochen nach der Operation zwang die bis dahin anhaltende starke eitrige Sekretion zu einer Wundrevision, wobei die Gipsblombe extrahiert wurde. Allerdings kann man wohl nicht nachweisen, daß die Fisteleiterung lediglich durch die Gipsplombe hervorgerufen wurde, und zweifellos sind mit dieser Methode auch gute Erfahrungen gemacht worden. Immerhin zwingt die übereinstimmende Beobachtung solcher Komplikationen bei verschiedenen Fällen zur Zurückhaltung.

Recht häufig und mit gutem Erfolg wird die Einpflanzung eines Knochenspanes vorgenommen. Diese Methode empfiehlt sich besonders dann, wenn eine Spontanfraktur eingetreten ist; die Konsolidierung wird auf diese Weise erheblich beschleunigt und der Enderfolg gesichert. Ist es wegen der Ausdehnung der Cysten bezw. braunen Tumoren erforderlich, eine Teilresektion des erkrankten Knochens vorzunehmen, so ist die Implantation eines Knochenspanes eigentlich das einzige Mittel, eine erhebliche Verkürzung zu vermeiden. In den meisten Fällen geht die Einheilung des überpflanzten Knochenstückes wie auch sonst bei Knochentransplantationen glatt vor sich, ohne daß, wie man vielleicht vermuten

könnte, der von dem krankhaften Prozeß ergriffene Knochen die Verschmelzung behindert. *Hoffmeister, Kästner, Jakoby, Pfab* u. a. berichten über solche Transplantationen bei lokalisierter Ostitis fibrosa, die zumeist vollen Erfolg hatten. Der zur Überbrückung dienende Knochenspan wird wohl meist der Tibia entnommen.

Die Mehrzahl der Autoren warnt wie schon erwähnt vor zu radikalem Vorgehen; doch lassen sich besonders in der letzten Zeit Stimmen hören, die eine völlig restlose Entfernung der erkrankten Partien fordern, und zwar aus zwei Gründen: Einmal kommt es zuweilen bei nicht vollständiger Auskratzung oder Resektion zu Recidiven des gutartigen Prozesses, zum anderen hat man das Übergehen von O. f. localisata in sarkomatöses Gewebe beobachtet. *Hoffmeister* begnügt sich aus diesem Grunde nicht mit der Excochleation, sondern nimmt in fast allen Fällen eine ausgiebige Resektion mit Einpflanzung eines Tibiaspanes vor und hat dabei sehr günstige Ergebnisse gesehen. Häufiger als einfache Recidive sind nach den in der Literatur zu findenden Angaben die Übergänge in echtes Sarkom. So teilt *R. Becker* einen Fall von lokalisierter O. f. im medialen Condylus des Femur bei einem 61jährigen Mann mit; auf Grund der histologischen Untersuchung wurde die erwähnte Diagnose gestellt. Ein Jahr nach der Resektion kommt es zu einem Recidiv, das als Sarkom erkannt wird und eine Amputation erforderlich macht. Der Autor weist, wie schon an anderer Stelle betont wurde, auf die Schwierigkeit der histologischen Diagnose hin und hält es nicht für ausgeschlossen, daß sich in der Tiefe des Prozesses schon primär malignes Gewebe entwickelt hatte. *Stöhr* teilt einen Fall von schon länger bestehender O. f. generalisata bei einem 72jährigen Manne mit, bei dem es zu einer Spontanfraktur des rechten Oberarmes kam. Im Anschluß daran entwickelte sich an der Frakturstelle ein Sarkom. *Stöhr* meint, daß die scharfe Trennung zwischen O. f. und Sarkom nicht mehr beibehalten werden kann. *Wissing* veröffentlicht zwei ähnliche Fälle; bei dem einen hält er es für sicher, daß das Sarkom auf dem Boden der O. f. entstanden ist, bei dem anderen waren an dem sarkomatös erkrankten Knochen keine Veränderungen im Sinne der O. f. mehr nachzuweisen, die jedoch an anderen Skeletteilen deutlich erkennbar waren. *Wissing* hält auf Grund dieser Befunde die O. f. für einen praesarkomatösen Zustand. Derselben Ansicht ist *v. Albertini* betreffs der O. deformans; es finden sich hier also wieder Berührungspunkte dieser beiden Untergruppen der O. f. Eine eingehende Arbeit über die Frage des Umschlagens in Sarkom veröffentlichte *Fromme,* der eine größere Anzahl bekannt gewordener Fälle zusammenstellte und zu dem Ergebnis kommt, daß in 2,7% die sarkomatöse Entartung eintrifft, bei Personen über 50 Jahren sogar in 4%; er fordert deshalb, daß jeder Fall operiert wird. *Gold* sagt dagegen, daß den Cysten und braunen Tumoren der maligne Charakter abgeht; wenn die O. f. generalisata trotzdem meist ungünstig verläuft, so liegt dies daran, daß die Patienten an der Cachexie und den durch die notwendige lange Bettruhe erzeugten Komplikationen zugrunde gehen. Auch *Anschütz* hat unter seinen 35 operierten Fällen niemals die Entstehung eines Sarkoms

gesehen; er lehnt daher die Theorie des praesarkomatösen Zustandes ab. Vielleicht ist es angebracht, in diesem Zusammenhang noch einmal auf die sehr großen Schwierigkeiten der histologischen Diagnose hinzuweisen, die nur bei großer Erfahrung Irrtümer sicher ausschließen läßt. Ebenso wie fälschlich braune Tumoren als Sarkom bezeichnet wurden, könnte einmal ein wirklich maligner Prozeß verkannt und als O. f. erklärt werden. Stellt sich im weiteren Verlauf dann der bösartige Charakter heraus, so ist man versucht, die Entstehung eines Sarkoms auf dem Boden einer O. f. anzunehmen. Freilich ist zu betonen, daß bei dem großen Teil der in der Literatur gefundenen Fälle die Exaktheit der histologischen Untersuchungen nicht wohl bezweifelt werden kann, und daß man das Vorkommen solcher Umschläge in sarkomatöses Gewebe als feststehend hinzunehmen hat. Man muß daher *Becker* Recht geben, wenn er fordert, daß die Kranken auch nach der Operation noch in Beobachtung bleiben sollen, damit man vor unangenehmen Überraschungen geschützt ist.

Verschiedentlich ist auch über eine Strahlentherapie der braunen Tumoren und Cysten berichtet worden, doch habe ich in der Literatur keine Angaben über sichere Erfolge bei der lokalisierten Form gefunden. Lediglich bei einer generalisierten O. f. Recklinghausen hat *Schneyer* einen guten Erfolg nach Bestrahlung gesehen. Es handelte sich um eine 39jährige Frau, bei der fast alle Knochen, besonders Becken und Schenkel befallen waren. Nach Röntgentherapie trat eine weitgehende Besserung ein, sodaß man die Patientin als funktionell geheilt ansehen kann. Ganz ablehnend äußert sich *Meyer-Borstel* über die Strahlentherapie der lokalisierten O. f. und der Riesenzelltumoren. Nach einer Gegenüberstellung von drei Parallelfällen kommt er zu dem Schluß, daß die chirurgisch-konservierende Therapie der Röntgenbestrahlung weitaus überlegen sei; ja, daß die letztere Methode so gut wie gar keine Erfolge aufzuweisen habe. Auch *Holzweißig*, der bei myelogenen Sarkomen recht gute Wirkung der Strahlentherapie gesehen hat, gibt bei der O. f. den einfachen chirurgischen Maßnahmen den Vorzug.

Auf ganz andere Wege als die bisher beschriebenen ist die Therapie in den letzten Jahren bei der nach *Recklinghausen* benannten *generalisierten* O. f. hingewiesen worden, und zwar nachdem sich herausgestellt hatte, daß ein Zusammenhang zwischen der Funktion innersekretorischer Drüsen, speziell der Epithelkörperchen, und den Knochenveränderungen im Sinne der O. f. generalisata besteht. Schon 1904 veröffentlichte *Askanazy* einen Fall von Epithelkörperchenadenom bei gleichzeitiger O. f. und schloß darauf auf Wechselbeziehungen. Daß die Epithelkörperchen in sehr enger Beziehung zum Kalkhaushalt des Körpers stehen, ist allgemein bekannt. Als Gegenbild der bei Hypofunktion oder Fehlen der Epithelkörperchen auftretenden Tetanie sehen wir als Ausdruck der Überfunktion, wie sie durch Nebenschilddrüsen-Adenome hervorgebracht wird, eine erhebliche Steigerung der Kalkausscheidung und eine daraus folgende allgemeine Kalkverarmung des Skeletts. *Hoffheinz* hat 1929 alle bekannten Fälle von Epithelkörpervergrößerung zusammengestellt; darnach waren bei den ge-

fundenen 45 Fällen 27 mal Skelettveränderungen in dem angedeuteten Sinne vorhanden. Die größere Mehrzahl, nämlich 17 dieser Erkrankungen des Knochensystems waren Fälle von O. f. generalisata Recklinghausen, 8 traten als Osteomalacie in Erscheinung, 2 als Rachitis. Darnach müßten also noch andere Faktoren im Spiele sein, die die hormonale Störung sich in dem einen oder anderen Sinne am Knochen auswirken lassen. In letzter Zeit ist von *Jaffe, Bodansky* und *Blair* auch im Tierexperiment der Nachweis erbracht worden, daß eine Überschwemmung des Körpers mit dem Hormon der Epithelkörperchen am Knochen Veränderungen im Sinne der O. f. hervorbringt. Diese Autoren benutzten das „Parathormon" nach *Collip,* das sie den Versuchstieren — Meerschweinchen und Hunden — injizierten, und fanden bei zweckmäßiger Dosierung am Skelett Prozesse, die für O. f. typisch sind, nämlich Knochenresorption mit Auftreten von Howshipschen Lacunen mit Osteoklasten, fibrösen Ersatz des Knochenmarks, Osteoid-Gewebe und Blutungen. Die Tiere erhielten dabei normale Nahrung und waren sonst keinerlei anderen Einwirkungen ausgesetzt.

Bald nachdem dieser Zusammenhang zwischen Epithelkörperchenüberfunktion und Kalkhaushalt aufgedeckt wurde und lange bevor er die jetzige Klärung erfahren hatte, wurde versucht therapeutische Vorteile daraus zu ziehen. Den ersten Vorschlag zur Exstirpation eines Epithelkörperchentumors soll, wie *Mandl* angibt, vor vielen Jahren *Schlagenhaufer* gemacht haben. *Mandl* selbst hat sich dann große Verdienste um die Einführung dieser Operation bei der O. f. erworben. Er fand und exstirpierte bei einem 38jährigen Mann bei allgemeiner O. f. einen Epithelkörperchentumor, wonach ein schlagartiges Absinken der bis dahin stark erhöhten Kalkausscheidung auftrat; auch subjektiv stellte sich eine ganz deutliche Besserung ein, die quälenden Schmerzen in den erkrankten Knochen hörten auf. Ferner bespricht *Mandl* einen Fall von *Eggers* aus dem Krankenhaus St. Georg in Hamburg; es handelte sich um eine Frau mit generalisierter O. f., bei der ein haselnußgroßer Epithelkörperchentumor gefunden und exstirpiert wurde. Der Blutkalkspiegel sank darnach von 14,6 mg % auf 5,7 mg %, also auf etwa die Hälfte des normalen Wertes; gleichzeitig trat eine Besserung des Allgemeinbefindens ein, auch röntgenologisch waren günstige Veränderungen zu sehen. Nach sieben Monaten kam die Patientin durch Erstickung ad exitum (ein gestielter Tumor des linken falschen Stimmbandes hatte das Lumen des Larynx verlegt); bei der Sektion fanden sich nach Mitteilung von *Eggers* neben regressiven Veränderungen auch solche progressiver Art; die O. f. wäre also nicht völlig ausgeheilt. Doch bemerkt hierzu *Mandl,* daß man dies in der verhältnismäßig kurzen Zeit auch nicht habe erwarten können. — Bei einem anderen eigenen Falle *Mandls* konnte kein Tumor eines Epithelkörperchens gefunden werden, doch ist bemerkenswert, daß bei diesem auch die Kalkausscheidung nicht erhöht war. Nach *Winter* fand sich bei einem 12jährigen Mädchen mit schwerer O. f. generalisata keine makroskopisch sichtbare Veränderung der Epithelkörperchen, ebenso bei einem von *Brütt* operierten Fall, auf den ich unten noch zurückkomme. In einer neueren Arbeit sagt *Mandl* zu

diesem Punkte, es sei bekannt, „daß die Epithelkörperchentumoren kein obligater Bestandteil der O. f. sind". Er steht hier im Gegensatz zu *Wohlwill,* der die Struma parathyreoidea bei der O. f. und sogar bei der O. deformans als „regelmäßig anzutreffen" bezeichnet. Aus diesem Grunde hegt *Mandl* Zweifel, ob alle Fälle, die wir als O. f. generalisata bezeichnen, überhaupt ein und dieselbe Krankheit sind. — Andererseits ist nach demselben Autor das Vorkommen von Epithelkörperchentumoren für keine Skeletterkrankung pathognomonisch, wenn sie auch bei der O. f. relativ am häufigsten beobachtet werden. Es spricht also durchaus nicht gegen die Theorie von der Hyperfunktion der Epithelkörperchen, wenn in gewissen Fällen von O. f. kein Tumor der Nebenschilddrüsen gefunden wird. Aus dem Gesagten geht hervor, daß sich das Fehlen oder Vorhandensein von solchen Adenomen und der dadurch hervorgerufenen Überfunktion auch klinisch mit einer gewissen Sicherheit durch Untersuchung des Serumkalkspiegels und der Kalkausscheidung wird feststellen lassen, da eben eine Überproduktion des Epithelkörperchenhormons sich in meist recht erheblicher Steigerung der Kalkausfuhr äußert. *Barrenschen* und *Gold* (zitiert nach *Mandl)* haben als Normalwerte der Kalkausscheidung im Harn 180 bis 250 mg in der Tagesmenge gefunden. Wenn also in dem Falle von *Gold* die Kalkausscheidung nach der Exstirpation des Epithelkörperchentumors von 412 mg auf 26,4 mg sinkt, und wenn mehrere andere Autoren *(Lanz, Beck, Mandl* u. a.) ganz ähnlich ein schlagartiges Absinken der vorher erhöhten Kalkausscheidung nach der Operation gesehen haben, so kann kein Zweifel daran sein, daß die Entfernung dieser Epithelkörperchenadenome eine kausale Therapie darstellt und bei allen Fällen von O. f. Recklinghausen mit erhöhten Serumkalkspiegel und gesteigerter Kalkausfuhr die Methode der Wahl sein sollte.

Freilich sind wie bei jeder neuen Therapie Rückschläge zu verzeichnen; man muß erst die Fehler kennen lernen, um sie zu vermeiden. Eine Gefahr ist die Entfernung von Epithelkörperchen ohne die Gewißheit, daß genügend funktionstüchtiges Gewebe zurückbleibt. So berichtet *Beck* über einen Fall von O. f. generalisata, bei dem sich zwei Epithelkörperchen verändert zeigten, sie wurden exstirpiert. Der Patient ging an einer Tetanie zugrunde, bei der Sektion konnten keine weiteren Nebenschilddrüsen gefunden werden. Es ist also notwendig, wie es auch *Gold* fordert, sich Klarheit über zurückbleibende gesunde Epithelkörperchensubstanz zu schaffen, bevor zur Entfernung von krankhaft veränderten Nebenschilddrüsen geschritten wird. Übrigens kommt es auch dann zuweilen zu einer vorübergehenden Tetanie leichteren Grades; die Amerikaner *Barr, Bulger* und *Dixon* beobachteten sogar nach Exstirpation eines Epithelkörperchens eine schwere Tetanie, der Patient konnte nur durch sehr große Dosen von Parathormon in Verbindung mit Kalkgaben gerettet werden, doch trat dann eine Besserung der O. f. ein. Vielleicht wäre es zweckmäßig, um solche Schädigungen durch die plötzliche Herabsetzung der Hormonausschwemmung zu vermeiden, wenn man in den ersten Tagen nach der Operation absteigende Dosen von Parathormon dem Körper zuführen würde, damit

sich der Organismus an die erheblich geringere Hormonproduktion gewissermaßen gewöhnen kann. Meines Wissens ist ein solcher Versuch noch nicht gemacht worden, sondern in den beschriebenen Fällen wurde erst bei Manifestwerden der Tetanie zu Gegenmaßnahmen gegriffen. Bei der sonst sehr schlechten Prognose der generalisierten O. f. sollte alles versucht werden, diese bisher allein wirksame operative Therapie von schädlichen Nebenwirkungen zu befreien und Mißerfolge zu verhüten.

Bemerkt soll noch werden, daß die unbehandelte O. f. Recklinghausen zwar in den allermeisten Fällen progredient bleibt und durch zunehmende Cachexie und Komplikationen von Lunge oder Herz schließlich zum Tode führt, daß aber die Prognose doch nicht als infaust bezeichnet werden kann; vielmehr sind spontane Ausheilungen beobachtet. Nach *Schmorl* soll auch die generalisierte Form völlig zur Heilung gelangen können. *Willich* berichtet über eine 56jährige Frau mit schwersten ausgedehnten Veränderungen im Sinne einer generalisierten O. f., bei der nach 12jährigem Bestehen der Krankheit die Gehfähigkeit wiederkehrte und alle Knochenherde zurückgingen; nur der Schädelumfang nahm weiter zu. *Brütt* sah vor einiger Zeit eine weit fortgeschrittene O. f. generalisata, die ihm zur Exstirpation eines vermuteten Epithelkörperchentumors überwiesen wurde; bei der Operation fanden sich zwar keine makroskopisch sichtbaren Veränderungen der Nebenschilddrüsen, sondern nur eine kleine Cyste an der Rückseite der Schilddrüse, diese wurde entfernt. Histologisch ließ sich darin Epithelkörperchengewebe ausschließen. Wenig später trat jedoch eine erhebliche Besserung im Befinden der Patientin ein. (Über den Fall wird von anderer Seite ausführlich berichtet werden.) Da man einen kausalen Zusammenhang zwischen der Operation und der auffallenden Heilungstendenz ablehnen muß, so liegt hier ebenfalls ein Fall von spontanen Ausheilungsvorgängen bei Recklinghausenscher O. f. vor.

Zusammenfassend ist über die Therapie der verschiedenen Formen der Osteodystrophia fibrosa zu sagen: Der O. f. deformans (Paget) stehen wir so gut wie machtlos gegenüber. In einigen Fällen wird es möglich sein, hochgradige Deformierungen durch Osteotomie einigermaßen zu korrigieren. Bei der lokalisierten O. f. cystica, den monostischen Cysten und braunen Tumoren sind auf jeden Fall verstümmelnde Operationen als nicht erforderlich zu vermeiden, wenn die oft schwierige differentialdiagnostische Abgrenzung gegen Sarkom gelungen ist. Es genügt dann die Excochleation; zuweilen ist Resektion des erkrankten Bezirkes und Implantation eines Tibiaspanes zweckmäßig. Liegt bei generalisierter O. f. (Recklinghausen) eine Erhöhung des Serumkalkspiegels und der Kalkausscheidung im Harn vor, so ist das operative Nachsuchen nach Epithelkörperchentumoren dringend zu empfehlen; das erkrankte Epithelkörperchen ist zu exstirpieren, nachdem man sich überzeugt hat, daß genügend gesundes Nebenschilddrüsengewebe zurückbleibt. Andere therapeutische Maßnahmen (z. B. Röntgenbestrahlung) sind nur in Ausnahmefällen von Erfolg.

Verzeichnis der neueren Literatur.

v. Albertini: Virchows Archiv 268, 2, S. 259.
v. Albertini: „Gutartige Riesenzellgeschwülste", Thieme, Leipzig 1928.
Anschütz: Zeitschrift f. orth. Chirurgie 42, 152.
Barrenschen und *Gold:* Wiener med. Wochenschrift 1928, 43.
Beck: Archiv f. klin. Chirurgie 152, 123.
Becker: Bruns Beiträge 142, 859.
Becker: Tübingen, Med. Verein 14. V. 1928.
Becker: Der Chirurg I, 881.
Bollag: Münchner med. Wochenschrift 1930, H. 2.
Christeller: Verhandlg. der d. pathol. Ges. 1925 und 1926.
Cohn: Zeitschr. f. die ges. Neurologie 114, H. 1—2.
Deutschländer: Hamburg, ärztl. Verein 19. III. 1929.
Eggers: Zentralblatt f. Chirurgie 1928, S. 830.
Ehrlich: Fortschr. auf d. Gebiet d. Röntgenstr. 38, H. 4.
Frangenheim: D. Zeitschrift f. Chirurgie 200, 484.
Frangenheim: Verhandlg. der d. pathol. Ges. 1926, S. 49.
Fromme: Zeitschrift f. orthop. Chirurgie 42, 152.
Fromme: Ges. f. Chirurgie, 52. Tag., Berlin 1928.
Gold: Mitteilg. aus d. Grenzgeb. d. Med. u. Chir. 41, 63.
Gold: Klin. Wochenschrift 1929, 48, S. 2247.
Gold: Wiener med. Wochenschrift 1928,43, S. 1349.
Haslhofer: Wiener klin. Wochenschrift 1930, H. 9.
Hellner: Bruns Beiträge 144, H. 1.
Hellner: Münster, med.-naturw. Ges. 14. V. 1928.
Hoffheinz: Virchows Archiv 1925, 226.
Hoffmeister: D. Zeitschrift f. Chirurgie 217, S. 123.
Holl: Röntgenpraxis 1929, H. 10.
Holzweissig: Chemnitz, med. Ges. 16. I. 1929.
Jacoby: Berlin, Ges. f. Chirurgie 11. XI. 1929.
Jaffe, Bodansky und *Blair:* Klin. Wochenschrift 1930, H. 37.
Jores: Kiel, med. Ges. 26. I. 1928.
Kästner: Zentralblatt f. Chirurgie 1929, 14.
Konjetzny: Archiv f. klin. Chirurgie 212, 1922 und 121 S. 567.
Kortzeborn: Leipzig, med. Ges. 11. XII. 1928.
Kortzeborn: Der Chirurg II, H. 12 .
Landolf: Dissertation „Über Ostitis fibrosa", Basel 1925.
Mandl: Archiv f. klin. Chirurgie 143, 1.
Mandl: Zentralblatt f. Chirurgie 1926, 5, und 1929, 28.
Meyer-Borstel: Der Chirurg I, H. 21.
Meyer-Borstel: Bruns Beiträge 148, H. 3—4.
Nossen: Bruns Beiträge 137, H. 4.

Oehlecker: Hamburg, ärztl. Verein 26. VI. 1928.
Palugyay: Röntgenpraxis 1929, H. 10.
Pfab: Verein d. Ärzte in Steiermark 8. III. 1929.
Rauch: Königsberg, Verein f. Heilkunde 23. V. 1927.
Rizzi: Zentralblatt f. Chirurgie 1929, S. 2232.
Schmorl: Zentralblatt f. Pathologie 37, 71 und 134.
Schmorl: Verhandlg. der d. path. Ges. 1926, S. 71 und 25. Tag.
Schneyer: Fortschr. auf d. Geb. d. Röntgenstr. 36, H. 5.
Schönfeld: Leipzig, med. Ges. 10. VII. 1928.
Seeliger: 90. Vers. d. Naturf. u. Ärzte, Hamburg 1928.
Slank und *Donalies:* Med. Klinik 1930, H. 13.
Snapper: Med. Klinik 1930, H. 39.
Sonntag: Leipzig, med. Ges. 11. XII. 1928.
Speiser: Archiv f. klin. Chirurgie 149, H. 2.
Umlauft: Dissertation „Über Rückenmarkskompression bei der Ostitis fibrosa der Wirbelsäule", Hamburg 1929.
Volkmann: Zentralblatt f. Chirurgie 1929, H. 49.
Willich: Archiv f. klin. Chirurgie 152, S. 582.
Willich: Bruns Beiträge 146, H. 1.
Winter: Zentralblatt f. Chirurgie 1929, 42.
Wissing: Fortschr. auf d. Geb. d. Röntgenstr. 1930, 4, H. 3.
Wohlwill: Fortschr. d. Neurologie 1929, 1, H. 8.

Herrn Professor Dr. *Brütt* bin ich für die Anregung zu der vorliegenden Arbeit zu besonderem Dank verpflichtet.

Lebenslauf.

Als Sohn des Sanatoriumbesitzers *Wilhelm Atmer* und seiner Ehefrau *Magdalene,* geb. *Elster,* wurde ich am 1. Juni 1905 in Sülzhayn im Südharz geboren. Ich besuchte und absolvierte das Realgymnasium zu Nordhausen und studierte an den Universitäten München, Jena, Berlin und Hamburg Medizin. Das Physikum bestand ich am 5. März 1926 zu Jena, das ärztliche Staatsexamen am 11. Dezember 1929 zu Hamburg. Vom 1. Januar bis 31. Mai 1930 war ich als Medizinalpraktikant am Hafenkrankenhaus Hamburg tätig, vom 1. Juni bis 31. August am Pathologischen Institut der Universität Hamburg und vom 1. September bis 31. Dezember in gleicher Eigenschaft an der IV. med. Klinik des Allg. Krankenhauses Eppendorf in Hamburg. An letzterem Tage erhielt ich die Approbation und bin seitdem als Volontärarzt an der genannten Klinik beschäftigt.